

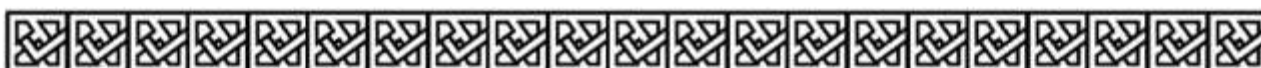کد کنترل

629

A



629A



صبح جمعه

۹۷/۱۲/۳

دفترچه شماره (۱)



جمهوری اسلامی ایران
وزارت علوم، تحقیقات و فناوری
سازمان سنجش آموزش کشور

«اگر دانشگاه اصلاح شود مملکت اصلاح می‌شود.»
امام خمینی (ره)

آزمون ورودی دوره دکتری (نیمه‌متمرکز) - سال ۱۳۹۸

رشته بافت‌شناسی مقایسه‌ای - کد (۲۷۲۵)

مدت پاسخ‌گویی: ۱۲۰ دقیقه

تعداد سؤال: ۹۰


عنوان مواد امتحانی، تعداد و شماره سؤالات

ردیف	مواد امتحانی	تعداد سؤال	از شماره	تا شماره
۱	مجموعه دروس تخصصی: بافت‌شناسی - کالبدشناسی مقایسه‌ای - جنین‌شناسی	۹۰	۱	۹۰

استفاده از ماشین‌حساب مجاز نیست.

این آزمون نمره منفی دارد.

حق چاپ، تکثیر و انتشار سؤالات به هر روش (الکترونیکی و...) پس از برگزاری آزمون، برای تمامی اشخاص حقیقی و حقوقی تنها با مجوز این سازمان مجاز می‌باشد و با متخلفین برابر مقررات رفتار می‌شود.



۱۳۹۸

* داوطلب گرامی، عدم درج مشخصات و امضا در مندرجات جدول ذیل، به منزله عدم حضور شما در جلسه آزمون است.

اینجانب با شماره داوطلبی در جلسه این آزمون شرکت می‌نمایم.

امضا:

- ۱- به کدام یک از سلول‌های غده هیپوفیز در سوماتوتروف‌ها اصطلاح سلول اسیلون یا کارمینوفیل نیز گفته می‌شود؟
 (۱) تیروتروف‌ها (۲) سوماتوتروف‌ها (۳) ماموتروف‌ها (۴) گونادوتروف‌ها
- ۲- اجسام هاسال مشخصه کدام اندام است؟
 (۱) لوزه‌ها (۲) تیموس (۳) طحال (۴) عقده لنفاوی
- ۳- سلول‌های لنفوسیت T در چه ناحیه‌ای از عقده لنفی تجمع می‌یابند؟
 (۱) کورتکس داخلی (۲) کورتکس خارجی (۳) سینوس‌ها (۴) طناب‌های لنفاوی مدولا
- ۴- در همه اندام‌های زیر بافت همبند غالب، رتیکولر می‌باشد به استثناء:
 (۱) تیموس (۲) مغز استخوان (۳) طحال (۴) کلیه
- ۵- کدام اندام حاوی اپیتلیوم می‌باشد؟
 (۱) طحال (۲) تیموس (۳) عقده لنفاوی (۴) بورس فابرسیوس
- ۶- کدام یک از اعضای سیستم قلبی - عروقی دارای اندوتلیوم و مزوتلیوم است؟
 (۱) قلب (۲) آئورت (۳) بزرگ سپید رگ تنه (۴) سیاهرگ میانخالی خلفی
- ۷- پرده الاستیکی داخلی در کدام عروق خونی وجود دارد؟
 (۱) وریدهای بسیار کوچک (۲) وریدهای با اندازه متوسط
 (۳) سرخرگ‌های با اندازه کوچک (۴) آرتریول‌های کوچک
- ۸- کدام یک از ساختارهای زیر دارای بافت پوششی سنگفرشی ساده است؟
 (۱) مجاری پاپیلر (۲) لوله پروکسیمال کلیه
 (۳) لایه احشایی کیسول بومن (۴) لایه جداری کیسول بومن
- ۹- کدام یک از ساختارهای زیر در تشکیل سلول‌های جنب گلومرولی نقش دارند؟
 (۱) شریانچه آوران (۲) لوله دور (۳) شریانچه وبران (۴) لوله نزدیک
- ۱۰- کدام مورد سلول‌های اگزوکرینی برونشیولی می‌باشند؟
 (۱) کلارا (۲) جامی شکل و کلارا
 (۳) سروزی (۴) کلارا و سروزی
- ۱۱- در کدام یک از مجاری ریوی پرندگان، غضروف مشاهده می‌شود؟
 (۱) برونش ثانویه (۲) برونش اولیه (۳) برونشیول (۴) پارابرونش (ثالثیه)
- ۱۲- در دستگاه تنفس حیوانات اهلی کدام یک از معابر هوایی فاقد عضله رایسسن می‌باشد؟
 (۱) برونشیول نوع ۳ (۲) برونشیول نوع ۲ (۳) نای (۴) برنش

- ۱۳- کدام ساختار مسئول ترشح مایع فولیکولی در تخمدان می‌باشند؟
 (۱) سلول‌های تاج پره‌ای (۲) تک خارجی (۳) سلول‌های گرانولوزا (۴) اووسیت
- ۱۴- اولین لایه احاطه کننده تخمک در فولیکول بالغ کدام است؟
 (۱) سلول‌های گرانولوزای دیواره فولیکول (۲) پرده شفاف (۳) سلول‌های تاج شعاعی (۴) سلول‌های تک داخلی
- ۱۵- Stereocilia در ساختمان کدام یک از مجاری دیده می‌شود؟
 (۱) شبکه بیضوی (۲) مجرای وایبرن (۳) لوله مستقیم بیضوی (۴) مجرای اپیدیدیم
- ۱۶- عضله مختلط در کپسول خارجی کدام یک از غدد جنسی قابل مشاهده است؟
 (۱) غده آمپولی (۲) غده پروستات (۳) غده سینال وزیکول (۴) غده کوپر
- ۱۷- کدام ساختار در دستگاه تولید مثلی نر مجرای داخل گنادی محسوب نمی‌شود؟
 (۱) شبکه بیضه‌ای (۲) مجرای دفران (۳) ریز لوله‌های مستقیم بیضه (۴) مجرای ریز وایبرن
- ۱۸- بزرگترین سلول‌های سری اسپرماتوزنز در لوله‌های منی ساز بیضه چیست؟
 (۱) اسپرماتید (۲) اسپرماتوسیت ثانویه (۳) اسپرماتوسیت اولیه (۴) اسپرماتوگونو
- ۱۹- سینوزوئیدهای کبدی در کدام حیوان دارای بازال لامینای ممتد است؟
 (۱) گاو (۲) اسب (۳) سگ (۴) مرغ
- ۲۰- بافت پوششی مجاری کبدی در کدام حیوان حاوی سلول‌های جامی است؟
 (۱) جوندگان (۲) گوسفند (۳) سگ (۴) اسب
- ۲۱- غدد برونر دوازدهه در کدام دام از نوع سروزی می‌باشند؟
 (۱) مرغ (۲) سگ (۳) اسب (۴) گاو
- ۲۲- کدام یک از شاخه‌های عروق در فضای باب قرار ندارد؟
 (۱) مویرگ لنفی (۲) ورید باب (۳) سرخرگ کبدی (۴) ورید کبدی
- ۲۳- کدام سلول در ناحیه معده یافت نمی‌شود؟
 (۱) سلول‌های آرژانتافین (۲) سلول‌های جامی (۳) سلول‌های جداری (۴) سلول‌های اصلی
- ۲۴- کدام ارگان فاقد لایه عضلانی مخاطی می‌باشد؟
 (۱) مری (۲) روده (۳) سنگدان (۴) هزارلا
- ۲۵- سلول‌های آلفا در پانکراس کدام پستاندار، بیشتر در مرکز متمرکز هستند؟
 (۱) تک سمی‌ها (۲) پریمات‌ها (۳) نشخوارکنندگان (۴) گوشتخواران
- ۲۶- هیپوفیز پرندگان فاقد کدام یک از نواحی زیر می‌باشد؟
 (۱) بخش بینابینی (۲) بخش دیستال (۳) بخش عصبی (۴) پایه اینفاندیبولار
- ۲۷- دانه‌های آلتیدین در سیتوپلاسم سلول‌های کدام طبقه از اپی درم یافت می‌شوند؟
 (۱) دانه‌دار (۲) خاردار (۳) بازال (۴) شفاف
- ۲۸- کدام لایه‌های مو، در پشم حیوانات وجود ندارد؟
 (۱) فولیکول (۲) کوتیکول (۳) قشر مو (۴) مغز مو

- ۲۹- نوع اتصال بین سلولی در طبقه خاردار لایه اپیدرم پوست کدام است؟
 (۱) دسموزوم (۲) نیمه دسموزوم (۳) با روزنه (۴) اتصال محکم
- ۳۰- کدام سلول ماکروفاژ نیست؟
 (۱) استئوکلاست (۲) کندروبلاست (۳) کوپفر (۴) میکروگلیا
- ۳۱- کوچکترین گلبول‌های قرمز در بین پستانداران اهلی در کدام حیوان دیده می‌شود؟
 (۱) گاو (۲) سگ (۳) اسب (۴) بز
- ۳۲- کدام سلول دارای گرانول‌های متاکروماتیک می‌باشد؟
 (۱) پلاسماسل (۲) بازوفیل (۳) رتیکولوسیت (۴) منوسیت
- ۳۳- کاوتول چه ساختاری دارد و در کجا دیده می‌شود؟
 (۱) فرورفتگی غشا در تریاد عضله مخطط (۲) فرورفتگی غشا در عضله قلبی
 (۳) فرورفتگی غشا در عضله مخطط (۴) فرورفتگی غشا در عضله صاف
- ۳۴- در یک سارکومر عضلانی رشته‌های ضخیم میوزین را فقط در کدام ناحیه می‌توان مشاهده نمود؟
 (۱) در باند A (۲) در باند I (۳) در باند H (۴) در خط M
- ۳۵- کدام مورد در رابطه با سیستم تریاد در عضله اسکلتی صحیح می‌باشد؟
 (۱) محتوی میتوکندری، و یک ته کیسه توری سارکوپلاسمی، و لوله عرضی T می‌باشد.
 (۲) در محل خط Z واقع شده است.
 (۳) در بین نوارهای I و A واقع شده است.
 (۴) شامل دو لوله عرضی T و یک ته کیسه توری سارکوپلاسمی می‌باشد.
- ۳۶- در بخش افقی خطوط پلکانی سلول‌های عضلانی قلب کدام اتصال دیده می‌شود؟
 (۱) Nexus (۲) Macula adherens (۳) Zonula adherens (۴) Zonula occludens
- ۳۷- مرز سیستم‌های هاورس در استخوان متراکم به وسیله کدام ساختار مشخص می‌شود؟
 (۱) رشته‌های شاری (۲) غشای سمند (۳) پرده اندوست (۴) پرده ضریع
- ۳۸- کدام رنگ آمیزی در غضروف شفاف به کار نمی‌رود؟
 (۱) سافرانین (۲) تری کروم (۳) گوموری (۴) آلیزارین
- ۳۹- کدام یک از سلول‌های زیر بزرگترین سلول استخوانی محسوب می‌گردد؟
 (۱) استئوبلاست (۲) استئوسیت (۳) استئوکلاست (۴) کندروسیت
- ۴۰- کدام غضروف فاقد پریکندریوم است؟
 (۱) الاستیکی (۲) فیبروزی (۳) نای (۴) سر دنده‌ها
- ۴۱- رنگ آمیزی ارسئین برای نشان دادن کدام یک از ساختارها مورد استفاده قرار می‌گیرد؟
 (۱) سلول‌های عضلانی (۲) رشته‌های الاستیک (۳) رشته‌های رتیکولر (۴) رشته‌های کلان
- ۴۲- کدام یک از انواع بافت همبند در بند ناف یافت می‌شود؟
 (۱) موکوسی (ژلاتینی) (۲) بافت همبند سست
 (۳) بافت همبند متراکم نامنظم (۴) بافت همبند الاستیکی (ارتجاعی)
- ۴۳- سلول‌های کدام یک از بافت‌های زیر توسط اتصال روزنه‌دار به یکدیگر متصل می‌شوند؟
 (۱) غضروف شفاف (۲) عضله مخطط (۳) غضروف الاستیک (۴) استخوان

- ۴۴- غضروف فیبرو در کدام یک از ساختارها مشاهده می‌شود؟
 (۱) نایژه (۲) دیواره بینی (۳) اپیگلوت (۴) دیسک‌های بین مهره‌ای
- ۴۵- کدام غده دارای سلول‌های پوششی عضلانی نیست؟
 (۱) غده پستان (۲) غده بزاقی پاروتید (۳) غده اشکی (۴) بخش آگزوکرین لوزالمعده
- ۴۶- ترشح در غده عرق به کدام یک از حالت‌های زیر ممکن است دیده شود؟
 (۱) هولوکرین، سیتوکرین (۲) مروکرین، سیتوکرین
 (۳) آپوکرین و مروکرین (۴) آپوکرین و هولوکرین
- ۴۷- شکل کدام یک از اپی‌تلیوم‌ها با توجه به فشار و درجه اتساع عضو قابل تغییر می‌باشد؟
 (۱) استوانه شبه مطبق (۲) مکعبی مطبق (۳) سنگفرشی مطبق (۴) ترانزیشنال
- ۴۸- عقده عصبی خودکار دارای کلیه مشخصات مرفولوژیک زیر می‌باشد باستثناء:
 (۱) سلول‌های قمری به صورت لایه‌ای کامل در اطراف جسم سلولی قرار دارند.
 (۲) در اغلب نورون‌ها هسته دور از مرکز پریکاریون قرار دارد.
 (۳) جسم سلولی نورون‌ها چند قطبی است.
 (۴) جسم سلولی نورون‌ها به صورت یکنواخت پراکنده هستند.
- ۴۹- اجسام نیسل شامل کدام یک از اجزای زیر می‌باشند؟
 (۱) میتوکندری‌ها (۲) ریبوزوم‌ها
 (۳) شبکه اندوپلاسمی (۴) شبکه اندوپلاسمی و ریبوزوم‌ها
- ۵۰- کدام یک از سلول‌های نور و گلی در سد خونی - مغزی مشارکت دارند؟
 (۱) اولیگو دندروسیت (۲) اپاندیمی
 (۳) آستروسیت (۴) میکروگلی
- ۵۱- تانی سیت‌ها از تغییر شکل کدام یک از سلول‌ها حاصل می‌شوند؟
 (۱) pinealocyte (۲) Ependymocyte
 (۳) pigmentocyte (۴) pituicyte
- ۵۲- کدام یک از لایه‌های قشر مخ در مجاورت ماده سفید قرار دارد؟
 (۱) لایه پلی مورفیک (۲) لایه مولکولی
 (۳) لایه هرمی داخلی (۴) لایه دانه‌دار داخلی
- ۵۳- نوروبیل چیست؟
 (۱) زواید سلول‌های عصبی
 (۲) بریکاریون با جسم سلول‌های عصبی
 (۳) زواید سلول‌های عصبی و زواید سلول‌های نوروگلی
 (۴) زواید سلول‌های عصبی و زواید و جسم سلول‌های نوروگلی
- ۵۴- کریستا چیست؟
 (۱) کانال داخلی شبکه اندوپلاسمی (۲) کانال داخلی دستگاه گلژی
 (۳) چین‌های موجود در غشای داخلی میتوکندری (۴) فضای موجود بین دو غشای داخلی و خارجی هسته
- ۵۵- واحدهای پروتئینی تشکیل دهنده ساختار پروتوفیلانمان موجود در میکروتوبول چیست؟
 (۱) نکسین (۲) داینین (۳) توبولین (۴) لامینین

- ۵۶- **Pilosebaceous unit** در پوست از چه ساختارهایی تشکیل می‌شود؟
 (۱) فولیکول مو و غده سباسه
 (۲) یک دسته عضله صاف و بافت پیوندی اطراف
 (۳) غده سباسه و یک دسته عضله صاف
 (۴) فولیکول مو و یک دسته عضله صاف و غده سباسه
- ۵۷- همی دسموزوم در کجا دیده می‌شود؟
 (۱) سطح جانبی سلول‌های زایگر پوست
 (۲) سطح قاعده‌ای سلول‌های زایگر پوست
 (۳) سطح جانبی سلول‌های پوششی خاردار پوست
 (۴) سطح قاعده‌ای سلول‌های خاردار پوست
- ۵۸- اجسام باقی‌مانده **Residual bodies** مربوط به عملکرد کدام اندامک سلولی می‌باشد؟
 (۱) میتوکندری (۲) لیزوزوم (۳) پراکسی زوم (۴) توری آندوپلاسمی دانه‌دار
- ۵۹- کدام ارگانل محل سنتز هورمون‌های استروئیدی است؟
 (۱) میتوکندری (۲) دستگاه گلژی (۳) شبکه آندوپلاسمی خشن (۴) شبکه آندوپلاسمی صاف
- ۶۰- هسته هتروکروماتیک چیست؟
 (۱) کروماتین هسته حاوی پروتئامین فراوان می‌باشد.
 (۲) کروماتین هسته دارای رنگ‌پذیری متنوع می‌باشد.
 (۳) کروماتین هسته فشرده می‌باشد.
 (۴) کروماتین هسته برای رونوشت‌برداری باز می‌باشد.
- ۶۱- مجاری سینوس‌های اطراف بینی به کدام ناودان بینی باز می‌شود؟
 (۱) پشتی (۲) شکمی (۳) مشترک (۴) میانی
- ۶۲- کدام بخش از رحم داخل لگن قرار می‌گیرد؟
 (۱) گردن رحم (۲) شاخ رحم (۳) بدنه رحم (۴) کل بخش‌های رحم
- ۶۳- سرخرگ **Maxillary** از داخل کدام سوراخ یا کانال عبور می‌کند؟
 (۱) Foramen rotundum (۲) Mandibular Canal
 (۳) Alar Canal (۴) Maxillary Canal
- ۶۴- در کدام حیوان معده تک حفره‌ای بوده و دارای دو بخش غده‌ای و غیرغده‌ای است؟
 (۱) گوسفند (۲) اسب (۳) سگ (۴) گربه
- ۶۵- کدام رباط در کف کانال مهره‌ای و زیر طناب نخاعی در ناحیه گردنی قرار گرفته است؟
 (۱) طولی پشتی (۲) طولی شکمی (۳) عرضی (۴) بین‌کمانی
- ۶۶- پوسته صدفی تخم مرغ توسط کدام ساختار تولید می‌شود؟
 (۱) واژن (۲) مگنوم (۳) اینفاندیبیلوم (۴) رحم
- ۶۷- سنگ نر کدام یک از غدد ضمیمه‌ای جنسی را دارد؟
 (۱) وزیکول سمینال و پروستات (۲) پروستات
 (۳) وزیکول سمینال (۴) کوپر
- ۶۸- در گاو موقعیت آناتومیکی قلب بین کدامین فضاها بین دنده‌ای می‌باشد؟
 (۱) دومین تا پنجمین (۲) چهارمین تا پنجمین (۳) دومین تا ششمین (۴) سومین تا ششمین
- ۶۹- کدام ساختار بیشترین نقش را در استحکام یک مفصل سینوویال بازی می‌کند؟
 (۱) دیسک مفصلی (۲) تاندون (۳) لیگامنت (۴) منیسک

- ۷۰- کدام یک از مفاصل نوع مفاصل فیبروزی می باشد؟
 (۱) سین اوستوز (Synostoses) (۲) سین کندروز (Synchondrosis)
 (۳) سمفیز (Symphysis) (۴) درز (Suture)
- ۷۱- کدام بخش لوله رحمی در هنگام تخمک گذاری، اووسیت را دریافت می کند؟
 (۱) Uterine Opening (۲) Infundibulum
 (۳) Ampula (۴) Isthmus
- ۷۲- کدام ساختار در مدیاستن عقبی قرار دارد؟
 (۱) تیموس (۲) آئورت (۳) قلب (۴) نای
- ۷۳- نئوپالپوم های دو نیمکره مخ توسط کدام ساختار به یکدیگر متصل می شوند؟
 (۱) Corpus Callosum (۲) Anterior Commissure
 (۳) Fornix (۴) Hippocampus
- ۷۴- حجیم ترین بخش دستگاه گوارش اسب کدام است؟
 (۱) معده (۲) روده باریک (۳) کولون ها (۴) سکوم
- ۷۵- محل قرار گرفتن طحال در نشخوارکنندگان کدام است؟
 (۱) انحنای بزرگ شیردان (۲) سطح داخلی شکمبه
 (۳) قوس دئودنوم (۴) کیسه پشتی شکمبه
- ۷۶- بیشترین تعداد لوب های کبدی در کدام حیوان وجود دارد؟
 (۱) گوسفند (۲) گاو (۳) اسب (۴) سگ
- ۷۷- کلیه کدام حیوان فاقد لگنچه است؟
 (۱) گاو (۲) گوسفند (۳) اسب (۴) بز
- ۷۸- ضخیم ترین عصب شبکه بازویی کدام عصب می باشد؟
 (۱) Median nerve (۲) Ulnal nerve
 (۳) Axillary nerve (۴) Radial nerve
- ۷۹- رباط طحالی - کلیوی در کدام حیوان دیده می شود؟
 (۱) اسب (۲) گاو (۳) سگ (۴) بز
- ۸۰- Suspensory Ligament در تخمدان کدام حیوان وجود دارد؟
 (۱) گاو (۲) اسب (۳) سگ (۴) گوسفند
- ۸۱- کدام مورد در مراحل رشد سلول های جنسی نر و ماده متفاوت از هم می باشند؟
 (۱) تغییر شکل سلولی (۲) تکثیر سلولی
 (۳) تقسیم با کاهش کروموزومی (۴) دروه رشد حجمی
- ۸۲- گوش داخلی از کدام لایه زایگر حاصل می شود؟
 (۱) آندودرم و مزودرم (۲) مزودرم (۳) اکتودرم (۴) آندودرم
- ۸۳- دوره رویانی یا جنینی از سه مرحله رشد جنین انسان در چه زمانی به پایان می رسد؟
 (۱) هفته دوم (۲) هفته هشتم (۳) هفته اول (۴) هفته سوم

- ۸۴ - کدام مورد در رابطه تمایز تروفوبلاست انسان صحیح می باشد؟
 (۱) سین سی تیوم از سیتوتروفلاست حاصل می شود.
 (۲) تقسیمات میتوزی در سین سی تیوم اتفاق می افتد.
 (۳) سین سی تیوم کرک های تروفوبلاستی Trophoblastic villi را بوجود می آورد.
 (۴) آنزیم های لیتیک توسط سیتوتروفوبلاست ترشح می شود.
- ۸۵ - کدام مورد در رابطه با جفت سین دسموکوریال syndesmochorial Placenta صحیح می باشد؟
 (۱) فقط اپی تلیوم آندومتر از بین می رود.
 (۲) فقط اپی تلیوم کوریون از بین می رود.
 (۳) اپی تلیوم و بافت همبند آندومتر از بین می رود.
 (۴) اپی تلیوم و بافت همبند کوریون از بین می رود.
- ۸۶ - جفت سگ کدام خصوصیات را ندارد؟
 (۱) لابیرنتی (۲) کمربندی (۳) هموکوریال (۴) دسیدوآبی
- ۸۷ - کدام ساختار از اکتودرم به وجود می آید؟
 (۱) پوشش داخلی روده (۲) عضلات (۳) طحال (۴) مینای دندان
- ۸۸ - کلیه اصلی پستانداران از کدام قسمت به وجود می آید؟
 (۱) متانفروز (۲) پرونفروز (۳) مزونفروز (۴) هیدرونفروز
- ۸۹ - کدام حبابچه مغزی تالاموس را به وجود می آورد؟
 (۱) حبابچه دوم (Diencephalon)
 (۲) حبابچه سوم (Mesencephalon)
 (۳) حبابچه چهارم (Metencephalon)
 (۴) حبابچه اول (Telencephalon)
- ۹۰ - هنگامی که پرده دهانی حلقی Buccopharyogeal membrahe پاره می شود چه اتفاقی می افتد؟
 (۱) روده اولیه با حفره کوریون ارتباط برقرار می کند.
 (۲) روده اولیه با کیسه آمینون ارتباط برقرار می کند.
 (۳) روده اولیه با کیسه زرده ارتباط برقرار می کند.
 (۴) کیسه زرده با کیسه آمینون ارتباط برقرار می کند.